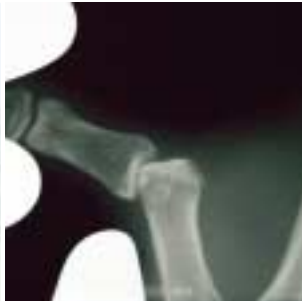

Skidaumen



Klinik für Handchirurgie
der Herz- und Gefäß-Klinik GmbH
Bad Neustadt/Saale

BANDVERLETZUNG DES ELLENSEITIGEN SEITENBANDES DES DAUMENGRUNDGELENKES

(Skidaumen)

Definition

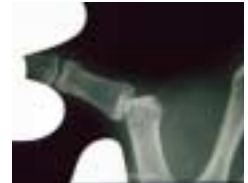
Als Skidaumen wird der unfallbedingte Riss des ellenseitigen Seitenbandes am Daumengrundgelenk bezeichnet. Hierbei unterscheidet man zwischen dem Riss des Bandes, einer zerrungsbedingten Dehnung und dem knöchernen Bandausriss.

Entstehung

Der Skidaumen ist die häufigste Bandverletzung am Daumengrundgelenk. Die Verletzung entsteht zumeist durch ein gewaltsames Abspreizen im Daumengrundgelenk durch eine von außen wirkende Kraft. Dies kann beispielsweise durch einen Sturz auf den ausgestreckten Daumen (z.B. mit Skistock) oder auch durch ein Hängenbleiben des Daumens bei anderen Gelegenheiten erfolgen.

Symptome

Es finden sich häufig eine deutliche Schwellung und ein Bluterguss ellenseitig am Daumengrundgelenk. Zudem bestehen Schmerzen auf der Ellenseite des Daumengrundgelenkes. Diese lassen sich durch Abspreizung des Daumens verstärken.



Das Seitenband stabilisiert das Grundgelenk. Ist es gerissen, so ist ein fester Spitzgriff kaum möglich, denn der Daumen weicht zur Seite ab. Auch das Umgreifen größerer Gegenstände bereitet Schwierigkeiten, da der Daumen nach außen abglenkt. Bei der passiven Prüfung zeigt sich eine deutlich verstärkte Aufklappbarkeit im Vergleich zur Gegenseite (siehe Röntgenbild).

Prognose

Unbehandelt führt die Ruptur des ellenseitigen Seitenbandes häufig zur chronischen Instabilität im Daumengrundgelenk und damit zu einem bleibendem Kraftverlust. Langfristig kommt es zur Entwicklung einer Arthrose (Gelenkverschleiß).

Pathophysiologie

Bei einer kompletten Ruptur kann der körpernahe Bandstumpf über eine Muskelansatzsehne umschlagen (nach dem Erstbeschreiber Stener-Läsion genannt). Dies macht es unmöglich, dass das Band durch eine rein konservative Therapie mit einer Gips- oder Schienenruhigstellung heilt.

Differenzialdiagnose

Hierbei kommt vor allem ein länger zurückliegender Riss des ellenseitigen Seitenbandes in Betracht. Durch ein akutes Trauma kann eine alte Verletzung wieder symptomatisch werden und dabei die klinischen Zeichen einer frischen Verletzung zeigen. Die beugeseitige Instabilität des Daumengrundgelenkes ist gelegentlich mit dem Riss des ellenseitigen Seitenbandes vergesellschaftet. Der Verletzungsmechanismus ist eine Überstreckung im Grundgelenk bei gleichzeitiger Abspreizung des Daumens. Deutlich seltener ist ein Riss des speichenseitigen Seitenbandes. Auch eine Verstauchung oder Zerrung des Daumengrundgelenkes kann eine ähnliche Symptomatik zeigen. Allerdings besteht jedoch keine Instabilität des Gelenkes und daher sind die Auswirkungen geringer. Ausgeschlossen werden sollten stets Knochenbrüche im Grundgliedbereich.

Behandlung

Handelt es sich bei der Verletzung um eine Zerrung des Seitenbandes, ist eine konservative Therapie mit einer Gips- oder Schienenruhigstellung über 6 Wochen möglich. Auch wenn ein kompletter Riss des ellenseitigen Seitenbandes des Daumengrundgelenkes vorliegt, ist prinzipiell eine nicht operative Behandlung möglich, allerdings nur, wenn keine Stener-Läsion (s.o.) vorliegt, also der körpernahe Bandstumpf nicht umgeschlagen ist. Da dies trotz modernster Untersuchungstechniken nicht 100%ig auszuschließen ist, empfehlen wir im Zweifelsfall die operative Versorgung.

Dabei werden das Band und die evtl. gerissenen Kapselanteile genäht. Ist das Band am Knochen abgeschert, so wird es am Knochen refixiert. Ist das Band mit einem kleinen Knochenstück ausgerissen, so wird es – abhängig von der Größe des Knochenstücks – mit einem Draht oder einer kleinen Schraube wieder fixiert.

Postoperativ wird das Daumengrundgelenk zunächst mit einer Gipsschiene, nach zwei Wochen mit einer kleineren Kunststoffschiene für weitere 4 Wochen ruhiggestellt. Schon während dieser Ruhigstellung sollte das Endgelenk des Daumens beweglich gehalten werden.

Mögliche Komplikationen

Trotz Therapie kann eine Instabilität im Daumengrundgelenk verbleiben, da auch die Bandstruktur durch die Verletzung geschwächt werden kann. Zudem kann es im Heilungsverlauf zu einer erneuten Ruptur des Bandes kommen. Bleibt das Daumengrundgelenk auf Dauer instabil, kann dies zu frühen Verschleißerscheinungen im Sinne einer Arthrose führen.

Was der Patient wissen sollte

Nach längerer Ruhigstellung des Daumengrundgelenks kann die aktive und passive Beweglichkeit in der Beugung und Streckung eingeschränkt sein. Dies kann die Unterstützung durch eine physiotherapeutische Übungsbehandlung notwendig machen. Die volle Belastbarkeit des Daumens ist nach 12 Wochen wieder gegeben.

Zum Thema von der Klinik für Handchirurgie veröffentlichte Literatur

- Hahn P, Schmitt R, Kall S: Stener Läsion – ja oder nein? Diagnose durch Sonographie. Handchir Mikrochir Plast Chir 33 (2001), Seiten 46-48.



Kontakt:

Klinik für Handchirurgie

der Herz- und Gefäß-Klinik GmbH Bad Neustadt
Salzburger Leite 1
97616 Bad Neustadt an der Saale

Telefon: +49 (0)9771/66-2888
Telefax: +49 (0)9771/65-9201
E-Mail: ad@handchirurgie.de
Internet: www.handchirurgie.de

